



## Rotaplastmissie Arusha, Tanzania van 5 juni tot 17 juni 2016.

Voor het eerst heeft de Stichting Rotaplast Nederland een missie naar Arusha in Tanzania kunnen financieren. Mede dank zij Nederlandse sponsoren, groot of klein, is dit een Nederlandse Rotaplast missie geworden.

Tanzania is een onafhankelijk land in Oost-Afrika. Onze missie vond plaats in Arusha. Een stad in het Noorden van Tanzania, vlakbij de Mount Meru en de Kilimanjaro. Er leven zo'n 440.000 mensen in Arusha. Op 8 november 1994 is in Arusha het Rwanda-tribunaal opgericht.

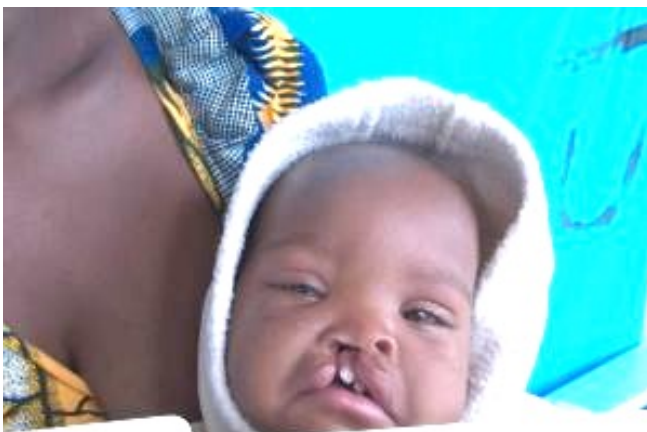Tanzania is één van de armste landen ter wereld. 80% van de beroepsbevolking is werkzaam in de land-, tuin- en bosbouw en de veeteelt en visserij. Daarmee is het sterk afhankelijk van het klimaat. Extreme droogte of zware regenval heeft direct invloed op de economische situatie. De belangrijkste agrarische exportproducten zijn koffie, katoen, thee en cashewnoten.

Rotaplast heeft medische zorg verleend aan degene, die geen toegang hebben tot de gezondheidszorg.

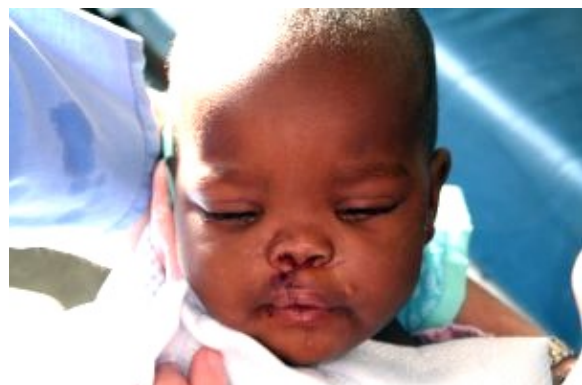We hebben een zeer succesvolle missie gehad. Op de eerste dag (Pre-klinische) kwamen 113 patiënten bij het ziekenhuis in de hoop geopereerd te kunnen worden. Helaas konden we dat niet aan en moesten velen teleurstellen.

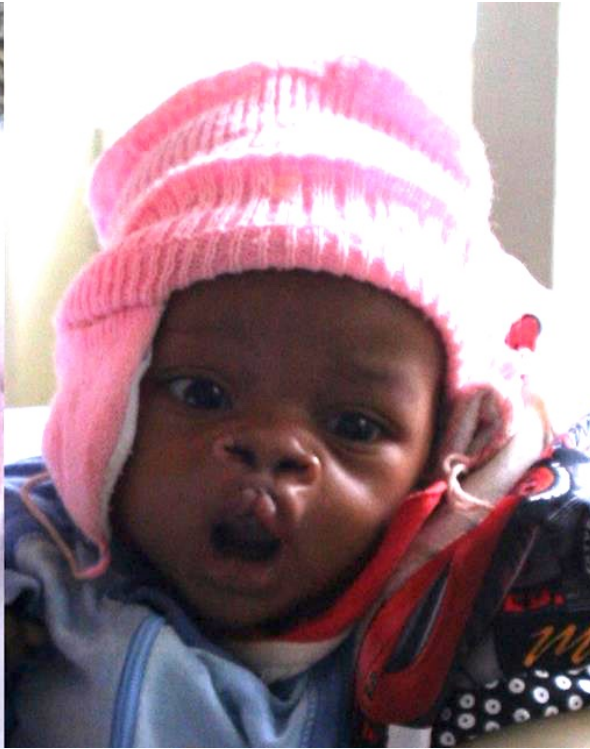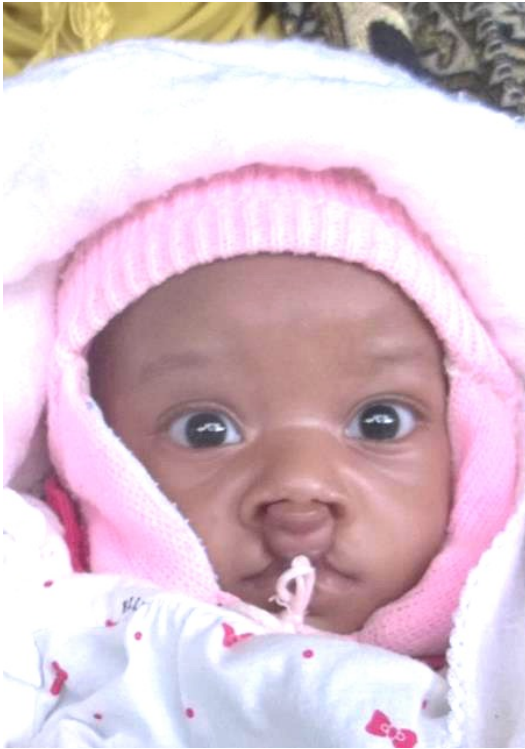Het totale team bestond uit 24 personen; daarvan 12 medische en niet-medische vrijwilligers, afkomstig uit Twente, Nijmegen, Voorst en Wageningen.

Dagelijks werd er op 2 operatietafels gewerkt door 3 plastische chirurgen. Gedurende deze 2 weken zijn bij kinderen en jong volwassenen 71 operaties uitgevoerd, vaak gecompliceerde en grote operaties.

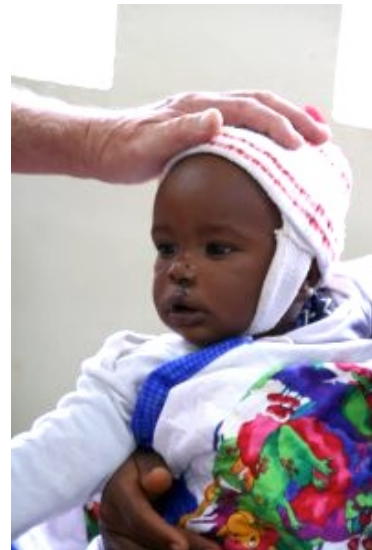
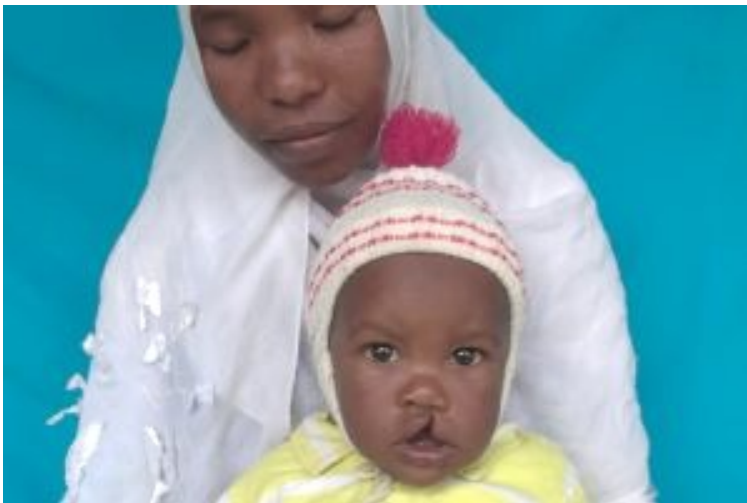
*Chales, 1 jr. en 2 maanden*

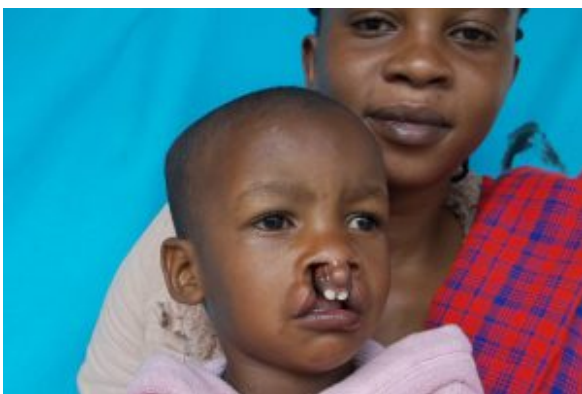



Marry, 3 maanden

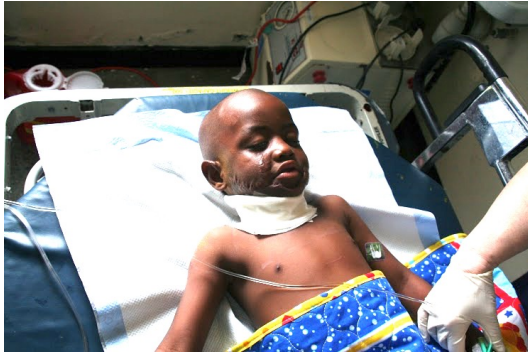

Ashiraf 7 maanden

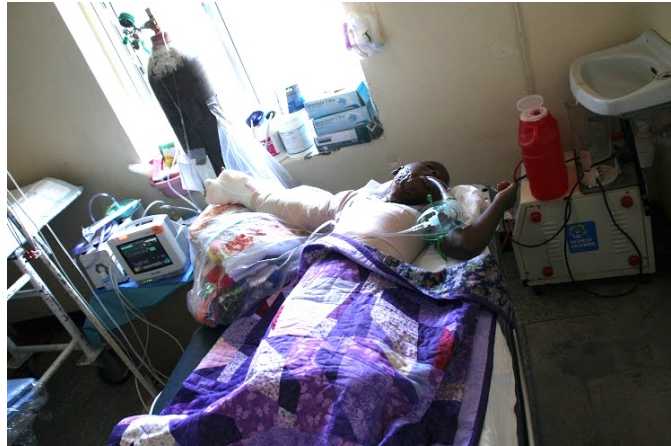

Joshua, 2 jaar en 9 maanden

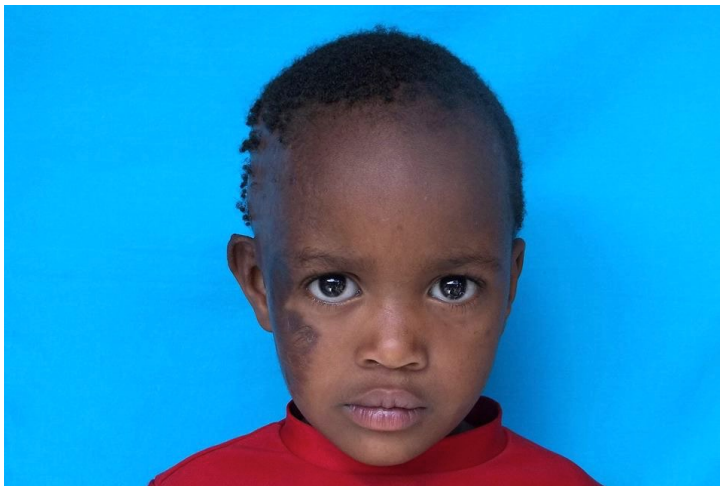
Naast de kinderen met open verhemeltespleet en hazenlippen troffen we bij zo'n 72% van de patiënten forse problemen aan t.g.v. brandwonden. Velen waren als kind al verbrand door b.v. gasexplosies of door open vuur tijdens het koken, maar waren daarvoor nooit adequaat behandeld.



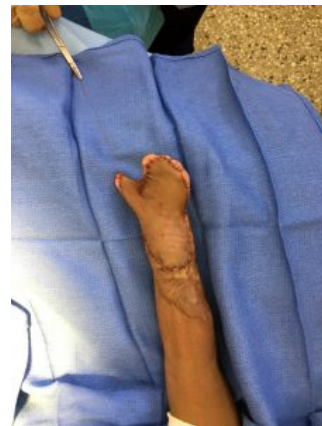*Jovin, 6 jaar*



*Mourine, 9 jaar*



*Shaloon, 3 jaar en 6 maanden*



*Hand van Shaloon*

### **Slapen is niet meer zoals het was voor Restuta.**

Twee jaar geleden was het koud in de winter (juni). Het gezinnetje Tarimo warmde zich aan het vuur dat ze hadden gemaakt. Moeder Restuta weet het nog goed. Haar jongste dochter lag lekker op een matrasje en was ook wat dichterbij het vuur gelegd. Om 17.00 u. brak de hel los, want het matrasje en haar dochterje Sharoon vatte vlam. Het kleine meisje verbrande een deel van haar hoofd, haar arm en haar hand. Vreselijk!

De schade die aangericht is in een paar minuten is voor een leven lang zichtbaar, maar blijft ook gevoelig. Het type brandwond is tweedegraads en is het pijnlijkst. Doordat de verbranding tot in de huidlagen zit zonder zenuwen aan te tasten/doden. Soms zijn de littekens ook nog blijvend pijnlijk.

Sharoon is een apart geval, want haar handje is helemaal aan haar arm, bovenop haar pols, vergroeid. De huid en de groei van het kleine kind zorgde voor de verkleving en vergroeiing. Huid dat plaats maakt voor littekenweefsel is bijna niet meer elastisch en zorgt zelfs voor

